Aus der Universitäts-Kinderklinik der Charité
(Direktor: Geheimrat Prof. Dr. Czerny)

Versuche mit Brotfütterung zur Erzeugung einer Keratomalacie bei Ratten und deren therapeutische Beeinflussung durch Import-Bananen

Inaugural-Dissertation
zur Erlangung der Doktorwürde
an der Medizinischen Fakultät
der Friedrich-Wilhelm-Universität Berlin

vorgelegt von

Franz Jacobsohn, Berlin

Tag der Promotion: 13. 1. 1932

133

Gedruckt mit Genehmigung

der

Medizinischen Fakultät der Universität Berlin

Dekan: Geheimrat Prof. Dr. v. Bergmann

Referent: Prof. Dr. R. Hamburger

Korreferent: Geheimrat Prof. Dr. Czerny

R. UNIV.
BIBLIOTHEEK
LEIDEN

Den

Deutschen Regierungen

gewidmet

Digitized by the Internet Archive
in 2026

https://archive.org/details/IA41533911_0184

Einleitung.

Unter den Früchten, die als Volksnahrung in großen Mengen konsumiert werden, nimmt die Banane eine Vorrangstellung ein. Das ganze Jahr in gleichem Reifezustand erhältlich, wohlschmeckend, auch für Säuglinge ohne weiteres genießbar, von der Natur in hygienischer Verpackung geliefert, hat die Banane sich einen großen Markt in Deutschland erobert. Ihr calorischer Wert ist oft festgestellt und steht außer Frage. Aber als Kohlehydratträger allein ist die Banane viel zu teuer. Wie groß ist nun ihr Vitamingehalt? Solange die Banane nur Zukost zu einer ausreichenden Ernährung war, konnte diese Frage praktisch vernachlässigt werden. Jetzt in Zeiten höchster Not und finanzieller Einengung ist sie von immenser Bedeutung. Therapie und Prophylaxe müssen für die finanziell schwachen Patienten so ökonomisch wie irgend möglich eingerichtet werden.

In dieser Arbeit soll als Teilproblem nur ein Beitrag zur Therapie der Keratomalacie geliefert werden. Das dominante Remedium, das Mittel der Wahl, ist nach zahllosen Experimenten und langer klinischer Erfahrung allgemein im Lebertran erkannt worden. Hält nun die Banane einen Vergleich mit diesem Mittel aus, sollen wir in Fällen von Gefährdung und Krankheit Banane verordnen? Um diese Frage experimentell zu klären, mußte zunächst eine Keratomalacie, beziehungsweise ein Vitamin A-Mangel beim Versuchstier erzeugt werden. Alle hier in der Klinik früher erprobten Verfahren litten an fühlbaren Mängeln und hatten zudem den Nachteil der Kostspieligkeit. Darum, und weil ich im Experiment den wirklichen Verhältnissen der Praxis nahekommen wollte, versuchte ich dieses Ziel durch Verfütterung von Roggenbrot zu erreichen. Die wissenschaftliche Begründung folgt im Text. In einer Zeit, wo Tausende hungern und kaum trockenes Brot zu essen haben, muß ich mit Nachdruck auf die Ergebnisse dieser Brotfütterungs-Versuche hinweisen. Sie zeigen nämlich, daß bei der Ernährung mit Brot allein (oder was vom Standpunkte des Vitamin A das gleiche bedeutet: Brot, Margarine, Kartoffeln und Kaffee), wie sie heutzutage von einem großen Prozentsatz der deutschen Bevölkerung zwangsläufig genossen wird, schwerste Schädigungen zu erwarten sind. Schon habe ich verschiedentlich Patienten mit beginnender Nachtblindheit (dem ersten Symptom des Vitamin A-Mangels) untersucht und festgestellt, daß sie sich insufficient ernährt hatten. Diese Fälle werden sich mehren. Es wird sogar schon mitgeteilt, daß Brustkinder, die man bisher vor Vitaminmangel geschützt hielt, in-

folge der mangelhaften Ernährung der Mutter an Keratomalacie erkrankten. Wenn keine ausreichenden Maßnahmen getroffen werden, haben wir im Laufe des Winters ein Anschwellen dieser oft tödlichen Erkrankung zu erwarten, wie bei einem großangelegten Experiment. Wir sind in Gefahr, die Massenerkrankungen in Dänemark während des Krieges bei uns wiederholt zu sehen. Mit Salz und Brot kann ein Mensch nicht leben. Die verarmte großstädtische Bevölkerung, abgeschnitten von Obst und Gemüse, geht einer großen Katastrophe entgegen. Die Resistenzverminderung gegen Infektionskrankheiten, wie sie im Gefolge der Keratomalacie auftritt, muß auch zu einem starken Anschwellen der Tuberculose-Sterblichkeit führen.

Videant Consules!

Vorbemerkungen.

Die hier beschriebenen Versuche wurden in einem Zeitraume von 23 Monaten ausgeführt in einem trockenen, luftigen, gut temperierten und heizbaren Kellerraum, der helles Tageslicht, aber kein direktes Sonnenlicht erhielt.

Als Versuchstiere dienten junge Ratten im Gewicht von 30—50 g, meist Albinos. Die Tiere stammten teils aus eigener Zucht, teils wurden sie von einem zuverlässigen Händler bezogen. Vor Einstellung in den Versuch waren die Tiere ernährt mit Brot, Kartoffeln, Reis, grünem Gemüse und gelegentlichen Gaben von Milch. Alle Tiere waren gesund und stammten von gesunden und normal ernährten Eltern, es wurden fast ausschließlich männliche Tiere verwendet.

Die Versuchstiere wurden einzeln oder zu zweien in Zinkblech-Käfigen von 25×20 Zentimetern Bodenfläche untergebracht, deren Boden mit Sägemehl bestreut war. Trotz größter Sauberkeit traten in der zweiten Hälfte der Versuche Küchenschwaben auf; zeitweilig etwa fünf Wochen auch Ungeziefer aus der Gruppe Acanthia. Daß die Ratten diese Insekten gefressen hätten, konnte ich nie beobachten, auch im Mageninhalt fand sich bei der Sektion nichts. Es dürfte aber dennoch anzunehmen sein. Einen Einfluß auf die Versuche habe ich nicht bemerkt. Dagegen wurden alle Tiere, die von einer kleinen Läuseart befallen wurden, anaemisch und gingen zu Grunde. Andere zeigten an den Ohren und Schwanzwurzeln dicke grauweiße Borken, die von den Tieren zerkratzt und dadurch blutig wurden. Diese Krankheit, hervorgerufen durch die Milbe Sarcoptes Alepes, trat meist bei irgendwie geschädigten Tieren auf und wurde erfolgreich mit Petroleum bekämpft.

Als Getränk erhielten die Tiere, wenn nicht anders angegeben, frisches Leitungswasser in besonderen Gefäßen. Die Grundnahrung war stets so reichlich bemessen, daß am nächsten Tage noch Reste vorhanden waren.

Die Gewichtsbestimmungen wurden auf ein halb Gramm genau jeden zweiten Tag immer zur gleichen Tageszeit auf einer Laboratoriumswaage ausgeführt. Schwankungen im Gewichte aller Tiere an einem Tage, übereinstimmend nach oben oder unten, sind vielleicht durch barometrische Verschiebungen, besonders des Feuchtigkeitsgehaltes der Luft zu erklären, da die Tiere nicht durch Schwitzen ihren Wasserhaushalt regulieren können. Genauere Untersuchungen darüber wurden nicht angestellt. Einflüsse der Jahreszeiten auf die Versuche habe ich nicht beobachten können.

In den Versuch eingestellt wurden 112 Tiere, infolge vorzeitigen Todes oder unklarer Todesursache schieden 23 aus, so daß über 89 berichtet wird.

Die Sektionen der Tiere wurden zum Teil ausgeführt im Pathologischen Institut der Charité, Direktor Prof. Roeßle. Für die liebenswürdige Unterstützung bin ich vor allem Herrn Dr. Roulet zu Dank verpflichtet. Die Sektionsprotokolle folgen im Text. Nachdem sich ergeben hatte, daß sich spezifische Befunde (bei der durch die Verhältnisse gebotenen finanziellen Beschränkung der Untersuchungsmethoden) nicht erheben ließen, wurde die Diagnose Keratomalacie auf den klinischen Verlauf und die klinischen Symptome hin gestellt und nur durch eine schnell durchgeführte Sektion die Möglichkeit eines andersartigen Leidens eingeschränkt.

Kontrolle.

Den normalen Kontrolltieren wurde eine möglichst gemischte Kost gereicht, bestehend aus Brot, Reis, Gemüse, Obst, Haferflocken, Milch. Die Tiere wählten daraus unbeeinflußt ihre Nahrung. So hoffte ich der Einseitigkeit vorbeugen zu können und vor allem der Mästung, die mir der Grund des verschiedenen Anstiegs der Normalkurven bei einzelnen Autoren zu sein scheint. (Kurve I, Durchschnitt von 3 Kurven.) Da es technisch unmöglich wäre, alle Kurven zu publicieren, habe ich das arithmetrische Mittel gewählt. Dadurch fallen allerdings die feinen Nuancierungen der Kurven fort. Es ist zu sagen, daß je näher der Norm das betreffende Tier war, die Kurve um so ruhiger verlief. Bei insufficienter Kost entstanden große Schwankungen.

Man kann nicht Fütterungsversuche in beliebigem Zeitpunkt abbrechen. Oft verändert eine Kurve noch nach Monaten entscheidend ihren Verlauf. Ich halte es daher für notwendig, die Versuchstiere Monate und Jahre hindurch zu beobachten. Im Rahmen dieser Arbeit habe ich es leider nur durchführen können, einige Tiere 10—12 Monate zu kontrollieren. Infolgedessen muß ich alle Kurven, die nicht bis zum Exitus verfolgt sind, für nicht voll beweiskräftig ansehen, wenn sich auch aus ihnen gute Rückschlüsse ziehen lassen.

Klinischer Verlauf der Keratomalacie.

Nach einer reinen Brotfütterung von 40—70 Tagen, während der die Tiere das Futter gern genommen hatten, trat ein Zurückgehen des Appetits ein. Die ursprünglich zahmen und zutraulichen Tiere wurden scheu und bissig. Zum Teil lagen sie, so lange sie ungestört blieben, ruhig und fast apathisch in einer Käfigecke, zum Teil liefen sie erregt herum und durchwühlten mit der Schnauze das Sägemehl. Die Gewichtskurve, die anfangs in sanfter Kurve ansteigend, später parallel zur Koordinate verlief, begann sich zu senken.

Das Fell fing an struppig zu werden, die sonst sauberen Tiere wurden schmutzig, besonders in der Aftergegend, ohne daß zu diesem Zeitpunkte Diarrhoen zu beobachten waren.

Zur gleichen Zeit war die Nase in der Gegend der Nasenlöcher stark gerötet und mit farblosen Krusten bedeckt. Die Tiere atmeten hörbar durch die Nase. Diese Erscheinung wurde als Rhinitis aufgefaßt. Sie war in der Mehrzahl der Fälle zu beobachten.

Nach ein bis zwei Tagen zeigten sich an den Lidwinkeln schwarze bröcklige Konkremente, danach röteten sich die Lidränder. Die Lider waren geschlossen und oft nur mit Mühe zu öffnen, die Lidränder stark verklebt. Das Auge erschien etwas eingesunken, meist war die sichtbare Oberfläche matt und glanzlos.

Die Empfindlichkeit der Conjunktiva war sichtlich herabgesetzt, wenn auch der Cornealreflex stets auszulösen war; große Schmutzpartikel wurden lange im Auge getragen, während gesunde Ratten derartig große Fremdkörper durch Wischen und Zwinkern zu entfernen trachteten.

Nach weiteren ein bis zwei Tagen war die ganze Umgebung des Auges mit schwarzen bröckligen Krusten fest belegt, bei deren Entfernung sofort Blutung auftrat. Die Behaarung der Lider fiel aus, wohl infolge des starken ekzematösen Zustandes und der mechanischen Reizung durch das Wischen und Reiben der Tiere.

Die Conjunktiva palpebrarum erschien blaß entsprechend der allgemeinen Anaemie, die bei A-Mangel auftritt, klinisch auch am Blaßwerden von Ohren und Pfoten erkennbar. Sonst bot die Conjunktiva keine Veränderungen außer einem fettig matten Glanz. Pigmentationen habe ich in keinem Falle konstatieren können, nur zuweilen braunschwarze Flecken, die wegwischbar waren und vermutlich eingetrocknetes mit Blut vermengtes Sekret darstellten.

Dieser Zustand hielt zwei bis drei Tage an. Dann wurden die Borken auf den Lidern immer stärker, die Tiere verfielen, und auch die ursprünglich Unruhigen lagen still am Boden. Wenn man ihnen die Augen öffnete, sah man eine starke Injection der Conjunktiva. Die Cornea schien intakt. Aber an der Spaltlampe konnten jetzt zentrale Infiltrate und vom Limbus einwachsende Gefäßschlingen auf der Cornea festgestellt werden. Nach einem weiteren Tage waren die Infiltrate meist auch makroskopisch sichtbar. Sie lagen ziemlich zentral. Die Gefäßinjection war stark. Am nächsten Tage war aus der Infiltration ein kleiner Ulcus geworden, das von den Gefäßen erreicht wurde. Beide Augen waren etwa gleich stark alteriert.

In diesem Studium traten Diarrhoen auf. Der Stuhl war weich, breiig, ungeformt und von stark faekulentem Geruch. Die Tiere waren ständig verschmutzt. Die Milben traten an Ohren und Schwanzwurzeln in dicken borkigen Belegen auf.

Zur gleichen Zeit erfolgte ein enormer Gewichtsturz, meist in zwei bis drei Tagen bis weit unter die Quest'sche Zahl.

Die Tiere fühlten sich kalt an und waren außerstande zu beißen. In den nächsten ein bis drei Tagen trat nun entweder der Exitus letalis ein oder es kam erst zu einem tiefen Ulcus Corneae, das in einigen Fällen zur Perforation führte. Dann trat aber immer der Tod ein. Panophthalmie habe ich nie beobachten können. Die Lebensdauer schwankte zwischen 40—190 Tagen.

Von 15 Tieren bei reiner Brottfütterung zeigten acht diese Symptome. Die anderen nur andeutungsweise, bei ihnen entwickelte sich keine Keratomalacie. (Kurve 2, Durchschnitt von 15 Kurven.)

Pathologie.

Histologische Protokolle.

(Zusammenfassung über 7 an Keratomalacie verstorbene Tiere.)

Bindehaut: Im allgemeinen Verdickung des Epithels mit teilweiser Auftreibung des Zellkörpers (Ballonisierung), auch der Basalzellen und Verhornung der oberflächlichen Schichten mit Abschilferung derselben. Auch in der Conjunktiva bulbi kommen solche Veränderungen vor, die Abschilferung besonders ist hier vorhanden.

Im Bindegewebe der Lider finden sich Rundzellenansammlungen, bestehend aus Lauko- und Lymphozyten, Wanderzellen und Eosinophilen, welche auch die Basalschicht des Epithels durchsetzen. Das Bindegewebe der Submukosa ist ödematös und in Fällen, wo die Entzündung sehr stark entwickelt ist, besteht reichliche Exsudation von Eiterzellen in den conjunktivopalpebralen Räumen, daneben wird das ganze Lid von Rundzellen durchsetzt. Im großen und ganzen sind die Maibom'schen Drüsen nicht verändert: Die Zysten, welche Mori beschreibt, scheinen ein ganz gewöhnlicher Befund zu sein.

Einige Fälle zeigen sehr spärliche Veränderungen an der Bindehaut, insbesondere ohne Rundzellenfiltrate, trotz pathologischem Befund an der Hornhaut.

Hornhaut: Im großen und ganzen ist der Befund derselbe wie ihn Mori beschreibt. Hervorzuheben ist, daß das Epithel Verhornung und Abschilferung aufweist mit Auftreibung seiner Zellen, auch in den tieferen Schichten, mit schwammiger Beschaffenheit des Zellprotoplasmas. Die Hautveränderung besteht aber in einer, von den Rändern aus kommender Rundzelleninfiltration (Leuko-Lymphozyten, Wanderzellen und Eosinphilen), welche auch z. T. im Zentrum der Hornhaut zu beobachten ist; daselbst finden sich neugebildete Gefäße. Die Rundzellen infiltrieren die Bowmannsche Membran und durchsetzen das Epithel von innen nach außen.

In einem Falle besteht, dem Palpebralspalt entsprechend, eine oberflächliche Nekrose des Epithels mit Schrumpfung der Zellen, welche die azidophilen Farbstoffe stärker annehmen (Eosin).

In einem anderen Falle findet sich eine Perforation der Hornhaut mit Nekrose der Substantia propria, Verklebung der Irismembran und ausgedehnter Blutung in der Vorderkammer.

Die Hornhautkörperchen scheinen nicht vermehrt zu sein, jedenfalls nicht in beträchtlicher Weise. (Keine parenchymatöse Keratitis.)

Andere Schichten des Auges: nicht verändert.

Tränendrüsen: Meistens keine Veränderungen. Ruhezustand. In einem Falle ganz geringe Leukozytenexsudation.

Harder'sche Drüsen: In zwei Fällen entzündet mit erheblicher Durchsetzung des Gewebes mit Leukozyten, z. T. mit phlegmonöser Vereiterung.

Luftröhre: Nur ganz geringgradige Rundzelleninfiltrate in der Submukosa, das Epithel unverändert, zylindrisch, intakt.

Die übrigen Tiere zeigten neben ebensolchen Augenveränderungen noch folgende Befunde: In zwei Fällen waren die oberen Schneidezähne abnorm locker. In drei anderen Fällen bestand Priapismus, bei deren Sektion sich zweimal Blasensteine fanden. Häufig fanden sich Pneumonien. Man kann sie zwanglos durch das langsame Absterben mit der dadurch erzeugten Stase des Blutes erklären. Aber es scheint, daß die metaplastischen Prozesse im differenzierten Epithel auch von Trachea und Lunge eine Resistenzverminderung gegen Infektionen bedeuten (Wollbach.)

Für das Auge ist es ja bewiesen, daß erst die Infektion zu dem typischen Bilde der Keratomalacie führt. (Funk.)

Durch die Metaplasie bei gleichzeitig gestörtem Cholesterin-Stoffwechsel (Stepp) erklären sich wohl auch die Blasensteine. Jedenfalls darf die Keratomalacie keineswegs als Krankheit, sondern nur als ein — allerdings dominantes — Symptom des Vitamin A-Mangels aufgefaßt werden, bei dem alle spezifizierten Epithelien, die Drüsen mit äußerer und innerer Sekretion schwer in Mitleidenschaft gezogen sind.

Darum würde es sich empfehlen, bei jeder Infektionskrankheit diesen Faktor bewußt zu berücksichtigen. Speziell aber bei der abakteriellen Conjunktivitis der Säuglinge.

Experimentelle Voraussetzungen.

Das verwendete Brot, Graubrot oder Berliner Schwarzbrot genannt, wird hergestellt aus reinem mittelfeinen Roggenmehl und Wasser unter Zusatz von Hefe oder Sauerteig und etwa zwanzig bis dreißig Gramm Kochsalz pro Liter Teig. Zu diesen Versuchen wurde Hefebrot verwendet.

Da im Roggenkorn das Vitamin A nur im Keime in deutlich feststellbaren Mengen vorhanden ist, muß man den Gesamtgehalt im Mehle sehr niedrig einsetzen. Er wird sogar völlig geleugnet (König, Tilmans, Mayerhofer und Pirquet).

Vitamin im Roggen (König).

Vitamin	ganzes Korn	Keim	Kleber	Endosperm	Spelzen
A	wenig	reichlich	wenig	Spur	0
B	ziemlich viel	zu viel	zu viel	„	„
C	Spur	mäßig	Spur	„	„

Außerdem dürften etwa vorhandene Spuren des wenig resistenten Vitamin A durch die Backhitze von 100 Grad vernichtet werden (Landois). Das Vitamin B ist im ganzen Roggenkorn gleichmäßig verteilt, so daß selbst fein ausgemahlene Mehle reichlich Vitamin B enthalten. Außerdem enthält der Teig durch die Hefe noch etwas B (König, Landois).

Da beim Backprozeß zwar eine Ofenhitze bis 250 Grad herrscht, die Temperatur im Inneren des Brotes aber nicht über 100 Grad steigt bei einer Backdauer von 50 Minuten, darf man annehmen, daß nur geringe Mengen des Vitamin B zerstört werden. (Tilmans, Mayerhofer und Pirquet.)

Das Vitamin C darf bei Rattenversuchen übergangen werden (Parsons). Der Salzgehalt des Brotes beträgt 1—2% in sehr ähnlicher Zusammensetzung der Kat- und Anionen wie beim Hühner-Eiweiß oder der Kuhmilch. (Albu und Neuberg, Berg.)

Salzgehalt des Brotes, der Kuhmilch und des Hühnereiweißes (Berg)

auf 100 Gramm Substanz:

K_2O	Na_2O	Ca O	Mg O	Fe_2O_3	P_2O_5	SO_3	
0,6611	0,0301	0,0176	0,1376	0,0437	0,8309	0,1387	Roggen-Mehl
0,1142	0,2994	0,0152	0,0122	0,0125	0,2754	0,1792	Roggen-Brot
0,1902	0,0610	0,1754	0,0162	0,0005	0,1677	0,0990	Kuh-Milch
0,1968	0,2344	0,0403	0,0203	0,0003	0,0511	0,6922	Hühner-Eiweiß

Cl	$(NHn)_2O$	Mn_2O_3	Al_2O_3	N_2O_5	
0,0727					Roggen-Mehl
0,3408					Roggen-Brot
0,0051	—	0,0660	0,0001	—	Kuh-Milch
0,1070					Hühner-Eiweiß

Der Ueberschuß an NaCl im Brote ist bedeutungslos. Der Mangel von Ca bei einem Ueberschuß von P scheint auf den Ausbruch einer Rachitis hemmend einzuwirken, ohne daß der Ablauf der Keratomalacie dadurch beeinflußt wird. (Stepp-György.)

Im Roggenkorne sind alle wichtigen Aminosäuren enthalten, so daß man damit allein das Stickstoffgleichgewicht eines erwachsenen Menschen erhalten könnte. Nun werden durch den Mahlprozeß allerdings Eiweißkörper entfernt, jedoch nicht so radikal wie beim Weizen. Es werden nur 30 Prozent der Kleie entfernt, und der besonders proteinhaltige Keim bleibt im Mehl, das etwa 10% Eiweiß enthält. (Plimmer, König).

Aminosäure in Weizen, Eiweiß und Milch
(nach Plimmer und Tilmans umgerechnet)

	Weizenkorn	Hühnereiweiß	Kuhmilch	Roggenkorn
Cystin	0,025	0,035	?	
Tyrosin	0,16	0,13	0,17	0,35
Phenylalanin	0,17	0,53	0,12	
Lysin	0,11	—	0,18	

Für Roggen liegen keine ganz genauen Untersuchungen vor, die Differenz gegen Weizen soll nicht erheblich sein. Im Tyrosingehalt ist Roggen sogar überlegen.

Uebrigens ist ja auch das Protein der zugesetzten Hefe für Ratten vollwertig. (Osborne.)

Die Zufuhr von Fett ist für die Ratte entbehrlich (Stepp, Drummond). Und der völlige Mangel an Fett vielleicht eher günstig für den Gesamtorganismus, weil dadurch schwere Resorptionsstörungen vermieden werden (Never, Massury).

Kohlehydrate werden in dieser Nahrung etwa 50% geboten.

Die Ratte braucht zum Gedeihen ein biologisch vollwertiges Eiweiß, das alle nötigen Aminosäuren enthält, Kohlehydrate von der Natur der Stärke, Zucker oder Dextrin, eine gewisse (nicht sicher festgestellte) Fettmenge, eine Salzmischung, die alle nötigen Kat- und Anionen im richtigen Verhältnis enthält, und Vitamin A und B (Funk).

Alle diese Bedingungen sind durch die Brotnahrung erfüllt, bis auf das Fett, dessen Zufuhr aber entbehrlich ist, und das Vitamin A.

Die nach Fütterung dieses Brotes erzielte Keratomalacie soll ja auch für A-Mangel streng spezifisch sein (Gudjónsson).

Das Brot wurde in Würfel geschnitten, bei Zimmertemperatur und guter Lüftung glashart getrocknet und dann verfüttert.

Fütterungsversuche.

Es mußte also möglich sein, durch Zulage von Vitamin A einen normalen Wachstumsanstieg zu erzielen. Und in der Tat genügten zwei Tropfen Medizinallebertran am Tage zum guten Gedeihen, wenn auch nicht ein vollnormaler Gewichtsanstieg erzielt wurde. In 80 Tagen wurde das Gewicht nur verdoppelt. Dieser Erfolg muß auf die Zufuhr von Vitamin A zurückgeführt werden, da keine keratomalacischen Symptome auftraten. (Kurve 3, Durchschnitt von 6 Fällen). Von 6 Fällen gelang es dreimal gut, dreimal (allerdings bei schwächlichen Tieren) nicht, das normale Gewicht zu erreichen. Keratomalacie trat in keinem Falle auf.

Im übrigen ist der Lebertran an Vitamin B sehr arm, das zugeführte Fett an Mengen minimal, und wie wir gesehen haben, auch überflüssig, was durch einen Kontrollversuch mit Olivenöl bestätigt wurde. (Kurve 4a, Durchschnitt von 2 Kurven.) Von

anorganischen Substanzen ist es nur Phosphor und Schwefel, die in größeren Mengen zugeführt werden, aber gerade daran ist ja das Roggenbrot an sich reich, und der einzig mangelhaft vertretene Faktor, das Ca, ist auch im Lebertran nicht enthalten (König).

Chemische Zusammensetzung des Lebertrans. (Kossowicz.)

98,81 % Olein,	0,004% Brom,
0,89 % Stearin und Palmitin,	0,102% Chlor,
0,041% Schwefel,	0,061% Schwefelsäure,
0,018% Phosphor,	0,071% Phosphorsäure.
0,03 % Jod,	

Das Vitamin D des Lebertrans, das ja auch für diesen Gewichtsanstieg verantwortlich gemacht werden könnte, scheint aber nicht so bedeutend, denn bei Versuchen, in denen Ratten bei Brotnahrung und ultravioletter Bestrahlung gehalten wurden, erfolgte zwar meist auch ein guter Gewichtsanstieg, aber nach etwa 75 Tagen trat Keratomalacie und nach etwa 100 Tagen der Tod ein. Allerdings wurde dadurch der Prozeß über eine längere Zeit verschleppt. Die ultraviolette Bestrahlung wurde ausgeführt mit einer Hanauer-Lampe in 1 m Entfernung in steigenden Dosen von ½ Minute bis zu einer ¼ Stunde jeden zweiten Tag. Von 13 Fällen wurde 1 Versager und 1 außergewöhnlich gute Entwicklung beobachtet, in 11 Fällen entwickelte sich Keratomalacie. (Kurve 5, Durchschnitt von 13 Fällen.)

Auch Zusätze zur Brotgrundnahrung von 1—3 Gramm Hühnereiweiß (Kurve 4b, Durchnitt von 6 Fällen), Eiweiß und Milchsalz (Kurve 4c, Durchschnitt von 6 Fällen), Eiweiß, Milchsalz und Milchzucker (Kurve 4d, Durchschnitt von 2 Fällen), immer im Verhältnis der Kuhmilch, änderten nichts am Verlauf, sowohl bei bestrahlten als auch unbestrahlten Tieren.

Dabei muß erwähnt werden, daß sogar bereits geschädigte Ratten diese Zulagen nicht immer annahmen, obwohl sie doch aus einem Nahrungsgemisch das Geeignete aussuchen können (Osborne, Mendel).

Man könnte daraus mit Vorsicht den Schluß ziehen, daß diese Zulagen eben überhaupt nicht nötig waren, beziehungsweise ein Mangel an Eiweiß, Milchsalz und Milchzucker nicht bestand. Jedenfalls gelingt offenbar die Erzeugung der Keratomalacie besser bei Bestrahlung, vielleicht weil durch Verlängerung des Lebensprozesses letzte Reserven an A erschöpft werden.

Wurde hingegen 10 Gramm Kuhmilch anstelle des Wassers zugelegt, so erfolgte eine durchaus normale Gewichtszunahme. (Kurve 6, Durchschnitt von 2 Fällen.) Milch bedeutet gute kurz aufgekochte Kuhvollmilch, wie sie im klinischen Betrieb verwendet wird. Hierbei kann das Vitamin B überhaupt keine Rolle gespielt haben, da es in der Milch bei so geringen Mengen absolut vernachlässigt werden kann (Funk).

Nun soll es ja Rattenstämme geben, die überhaupt keine Rachitis entwickeln, besonders wenn die Mütter, wie in diesem Falle, voll normal ernährt waren (Zeis).

Auch bei absolut Vitamin-D-freier Kost fanden sich im klinischen Verlauf und bei der makroskopischen Betrachtung der Knochenknorpelgrenzen nur geringe rachitische Veränderungen. Aus diesen Gründen glaubte ich auf die Berücksichtigung des Faktors verzichten zu können, um so mehr als die D-haltigen Substanzen gleichzeitig viel A zu enthalten pflegen, und andererseits bei der direkten Bestrahlung mit ultraviolettem Licht häufig intercurrent conjunktivitische Reizungen auftraten, die das Bild der Keratomalacie hätten verschleiern können.

Aus all diesen Tatsachen schließe ich, daß die Ernährung mit Graubrot geeignet ist, auf der Basis von Vitamin A-Mangel eine Keratomalacie auszulösen.

Inzwischen ist auch von anderer Seite festgestellt worden, daß die Brotfütterung zur Ausbildung von Keratomalacie sehr geeignet ist (Abelin).

Nach allen oben angeführten Beweisen ist es durchaus wahrscheinlich, daß man mit reiner Roggenkörnerfütterung einen gleichen Effekt mit noch geringeren Kosten erzielen könnte, besonders da heutzutage die Qualität des Brotes dauernden Schwankungen nach unten unterworfen ist.

Im Folgenden ist unter Banane zu verstehen die im freien Handel erhältlichen hellgelben Früchte mit festem weißen Fruchtfleisch von angenehm reifen Geschmack. Wir erhalten die Früchte unter anderen Bedingungen als etwa die Untersucher in Amerika. Die hier verkauften Bananen sind erstens nicht immer von gleicher Herkunft und zweitens werden sie stets unreif gepflückt, um versandfähig zu sein. Sie reifen also getrennt von der Mutterpflanze nach, oft unter Zuhilfenahme von künstlicher Belichtung und Heizung (Meyer). Um die Fehlerquelle möglichst klein zu machen, wurden nur Früchte einer Firma verwendet, die ich durch Lagern in einem warmen Raume auf etwa gleiche Reife brachte.

Wurde nun bei einem Tiere mit Brotnahrung im Augenblicke der beginnenden Conjunktivitis 2—6 g Banane zugelegt, konnte regelmäßig das Symptom der Keratomalacie unterdrückt werden, es trat auch eine gewisse Erholung ein und eine geringe Gewichtszunahme. Nach kurzer Zeit erfolgte aber doch unter erneutem Gewichtssturz der Tod; in einem Falle sogar unter erneutem Auftreten von Keratomalacie (Kurve 7, Durchschnitt von 3 Fällen). Ich schließe aus dem Vorhergegangenen, daß der Vitamin A-Gehalt von 2—6 g Banane täglich zwar ausreicht, um das Symptom der Keratomalacie zu unterdrücken und den Prozeß zu verlängern, aber nicht, um den Exitus zu verhüten. Wurde dagegen ein Tropfen Lebertran gegeben, bei starker Conjunktivitis auch in das Auge, so konnte meist ein sofort einsetzen-

der Gewichtsanstieg beobachtet werden unter gleichzeitigem Verschwinden der Augensymptome (R. Hamburger). (Kurve 8, Durchschnitt von 3 Fällen).

Doch wäre es bei der lokalen Applikation von Lebertran durchaus möglich, daß das Fett als solches schon auf die Xerose günstigen Einfluß hatte. Der Wert einer rein lokalen Therapie läßt sich bei der Ratte nicht beurteilen, da durch den Tränen-Nasengang unkontrollierbare Mengen abfließen und geschluckt werden können. Außerdem wischen die Tiere an den fettigen Augen und lecken danach die Pfoten ab. Daher wurde den Tieren vermittels einer Pipette der Lebertran direkt in die Schnauze getropft und regelmäßig gern genommen.

Wurde dagegen die Banane vom ersten Tage an gereicht, so konnte der Krankheitsverlauf hinausgezögert werden wie bei der ultravioletten Bestrahlung. Geringe keratomalacische Symptome traten auch hierbei auf. Aber bei 2 Tieren heilten sie ohne weitere Therapie aus, und die Ratten blieben am Leben. (Kurve 9, Durchschnitt von 6 Fällen).

Wird also Banane von vorneherein als Zulage gereicht, so vermag sie eine leidliche antikeratomlacische Wirkung zu entfalten.

In jedem Falle aber waren zwei Tropfen Lebertran = 40 mg selbst 15 g Banane überlegen.

Es ist außerdem zu bedenken, daß 15 g Banane für ein etwa 50 g schweres Tier $^1/_3$ seines Körpergewichtes bedeuten, so daß damit das absolute Maximum gegeben ist. Würde man auf gleicher Basis einen Vergleich für den Menschen ziehen, so wäre es praktisch unmöglich, als alleinigen Vitamin A-Träger Banane zu verwenden. Auch würde der Preis einer solchen Therapie den der Lebertran-Darreichung wesentlich übersteigen. Uebrigens waren die Unterschiede bei Darreichung von 4, 6, 8, 10, 12 und 15 g Banane bei der relativ geringen Anzahl von Versuchstieren nicht sehr klar und werden daher nicht näher angegeben.

Zur Kontrolle wurden Parallelversuche mit einer Mehl-Eiweiß-Milchsalz-Fütterung angestellt. Die einzelnen Quantitäten der Mischung wurden gemäß den Angaben von Drummond und Coward gewählt, aber in leicht modifizierter Form.

Mehl-Eiweiß-Milchsalz-Brei
(Drummond und Coward)

feinstes Weizenmehl, sog. Kaiser-Auszugsmehl	65,0	gereinigtes Casein	18,0
		gereinigte Reisstärke	52,0
		gereinigtes reduziertes Pflanzenöl	15,0
getrocknetes Hühner-Eiweiß (Kahlbaum)	28,75	Hefeextrakt	5,0
Milchsalz	6,25	Apfelsinensaft	5,0
		Salzmischung	5,0

Milchsalz: Na Cl	5,2	$CaH_4(PO_4)_2$	16,2
nach McCollum und Simmonds: NaH_2PO_4		Eisencitrat	3,6
		Calciumlactat	39,0
H_2O	10,4	Mg SO_4 sicc.	8,0
K_2H PO_4	28,6		

Die Mischung wurde mit Wasser zu einem derben plastischen Teig angerührt und so den Tieren gereicht (Funk). Dieser Brei ist nun völlig vitaminfrei, viel reicher an Eiweiß als das Brot und auch salzreicher. Zunächst muß bemerkt werden, daß Breinahrung gegenüber einem festen Futtermittel wie Brot bei Ratten sichtlich ungünstiger wirkt. Es ist ja überhaupt völlig unphysiologisch, einem Nagetier Brei vorzusetzen, selbst wenn man ihm Holz zum Nagen gibt. Dementsprechend starben innerhalb der ersten zehn Tage (d. h. der Latenzzeit) bei Breinahrung 18% (9 von 49), bei Brotnahrung nur 5% (3 von 63) der Tiere an Verdauungsstörungen. Wurde der Brei in der Wärme glashart getrocknet und dann verfüttert, waren die Resultate auch nicht besser, wohl weil durch Speichelbeimengung bereits unter den Zähnen Erweichung eintrat. Der Uebergang von Brei zu Brotnahrung wurde bei älteren Tieren gut vertragen. Dagegen traten Durchfälle auf, wenn von Brot zu Brei übergegangen wurde.

Im übrigen entwickelte sich in durchschnittlich etwas kürzerer Zeit als bei den Brot-Ratten nach einem guten Gewichtsanstieg bis zur Verdopplung des Anfangsgewichts eine Keratomalacie. Die Erfolge waren aber geringer: bei Brot in 50%, bei Brei in 30% der Fälle; in 18 Versuchen entstand sechsmal Keratomalacie. (Kurve 10, Durchschnitt von 18 Fällen.)

Es ist möglich, daß der Mangel an Vitamin B den Exitus beschleunigt hat und so dem Ausbruch der Keratomalacie zuvorgekommen ist. Die für Beri-Beri typischen Störungen, besonders des Zentralnervensystems, habe ich aber nie beobachten können (Hofmeister).

Eine Erklärung für das seltenere Auftreten von Keratomalacie bietet vielleicht der hohe Eiweißgehalt der Nahrung (Stepp und György). Da nun bei diesen Versuchen der Gradmesser der Keratomalacie fehlt, muß ich etwas mehr die Gewichtskurve der Tiere in den Vordergrund stellen.

Eine Zulage von A und B hätte die Kost komplettieren müssen. Von Lebertran wurde kein Erfolg gesehen, beachtenswerterweise trat in einem Falle sogar Keratomalacie auf (Kurve 11, Durchschnitt von 4 Fällen). Sogar wenn Lebentran und 0,5 g Bäckerhefe (Osborne) zugelegt wurden, gelang es nicht, die Gewichtskurve entscheidend zu beeinflussen, die in einem Falle erst nach 190 Tagen das Doppelte des Anfangsgewichtes erreichte (Kurve 13, Durchschnitt von 3 Fällen). Es mußte in dieser Kost also noch ein grundlegender Fehler verborgen sein.

Wurde von Anfang an zum Brei täglich 4—15 g Banane zugelegt, so verlief meist die Kurve steil nach oben, je nach Größe der Zulage, um aber etwa nach Verdreifachung des Anfangsgewichtes stehen zu bleiben. Eine weitere Gewichtszunahme war nicht zu erreichen. In keinem Falle trat Keratomalacie auf. (Kurve 14, Durchschnitt von 15 Fällen).

In Fällen, wo Banane therapeutisch gegeben wurde, heilte die bestehende Keratomalacie aus, und die Tiere erholten sich, um bald darauf ebenfalls im Gewicht stehen zu bleiben (Kurve 12, Durchschnitt von 3 Fällen.)

Die Banane enthält reichlich genug Vitamin B für den Bedarf der Ratte (Zeis) und, wie die oben beschriebenen Versuche zeigen, auch ein gewisses Maß von Vitamin A. Das sieht man auch hier bestätigt: Eine Keratomalacie bricht nicht aus. Aber selbst, wenn durch Zulagen von Lebertran oder Lebertran und Hefe versucht wurde, etwaigen Mängeln im Vitamin-Gehalt abzuhelfen, kam es in keinem Falle zu normalem Gewichtsanstieg.

Erst nach Zulage von Milch erfolgte ein entscheidender Umschwung. Die Gewichtskurve stieg steil nach oben (Kurve 14, Durchschnitt von 5 Fällen). Der wesentliche Faktor war also in der Milch enthalten. Nun ist aber Hühnereiweiß dem Kuhmilcheiweiß sehr verwandt und wird stets im gleichen Sinne verwendet. Milchsalz ist dem Brei bereits sehr reichlich beigemengt. Milchzucker und Fett nach den oben beschriebenen Versuchen nicht notwendig. Die Vitamine waren durch Lebertran, Hefe und Banane zugeführt.

Eine sichere Erklärung für diese Ergebnisse bin ich außerstande zu geben. Die üblichen Grundlagen der Ernährung waren gewährleistet; man muß also wohl einen unbekannten, unschätzbaren Faktor in die Rechnung aufnehmen, eine lebendige Kraft, die der Milch innewohnt, bei Hefe und Lebertran fehlt, aber bei der Banane in Spuren vorhanden ist.

Bei der Brotnahrung, die den physiologischen Verhältnissen näher zu kommen scheint, trat ein wesentlicher Unterschied zwischen Lebertran- und Milchwirkung nicht auf. Bei der künstlich synthetisierten Breikost zeigte sich ein fühlbarer Mangel. Daraus kann man schließen, daß Milch — was die biologische Wertigkeit betrifft — Lebertran und Banane überlegen ist. Das bedeutet aber für die Praxis keinen Unterschied, da sich kein Mensch ausschließlich mit synthetisierten Stoffen ernährt. Die stärkere Wirksamkeit kleiner Dosen Lebertran auf die Keratomalacie wird daher in der Therapie ihren Platz behaupten. Für die Prophylaxe dagegen kann man durchaus Milch wählen, die den Vorteil des besseren Geschmackes und der vielseitigen Verwendungsmöglichkeiten hat, verausgesetzt, daß die Milch durch Grünfütterung erzeugt ist. Die Banane hingegen kann nur bei Verbrauch großer Quantitäten eine beschränkte Wirkung entfalten.

Zusammenfassung.

Die Keratomalacie ist nur das Symptom einer allgemeinen Erkrankung, besonders des differencierten Epithels bei Vitamin A-Mangel.

Bei Ratten erzeugt eine ausschließliche Ernährung mit Graubrot auf Grund des Vitamin A-Mangels eine Keratomalacie.

Durch Bananen-Zufütterung erfolgt keine Heilung der Krankheit, wohl aber eine Unterdrückung der Symptome und eine Verlängerung des Lebens.

Lebertran in kleinsten Mengen ist großen Gaben von Banane überlegen.

Die Import-Banane enthält nachweisbare Mengen von Vitamin A, die aber praktisch für Prophylaxe und Therapie der Keratomalacie nicht in Frage kommen.

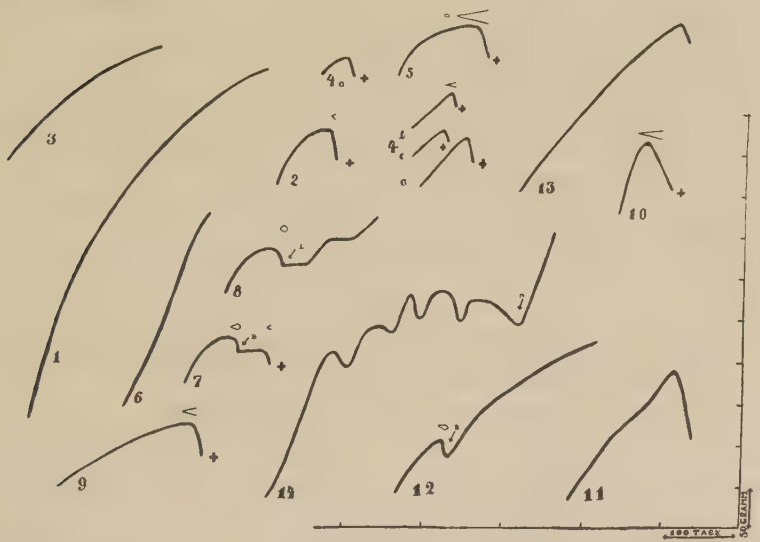

Zeichenerklärung.

Aus technischen Gründen sind alle Kurven stark schematisiert. Der Fußpunkt jeder Kurve liegt etwa bei 40 g. Die Teilstriche der Koordinate geben 100 Tage an, die der Abscisse 50 g. Das Kreuz bedeutet Exitus. Die Keratomalacie ist durch Crescendo- bzw. Decrescendo-Zeichen dargestellt. Die kleinen Pfeile zeigen den Zeitpunkt einer Zulage an.

Literatur-Verzeichnis.

Abelin, Experimentelle Erzeugung von Xerophthalmie und Keratomalacie durch Brotfütterung. Naunyr-Schmiedeberg. Arch. 155, 1930.

Albu, Neuberg, Physiologie und Pathologie des Mineralstoffwechsels. 1906.

Berg, R., Die Nahrungs- und Genußmittel. 1913.

Berg, R., Die Vitamine. 1922.

Bischoff, J., Illustrierte Nahrungs- und Genußmittelkunde. 1927.

Blegvad, O., Xerophthalmia, Keratomalacia and xerozis conjunctivae. Americ. journ. of ophth. 7, 1924.

Mc. Collum, Simmonds, Neue Ernährungslehre. 1928.

Mc. Collum, Simmonds, Becker, Further studies of the cause of ophthalmia in rats produced with diets, containing Vit. A. Journ. of biol. Chem. 53, 1922; 64, 1925.

Drummond, Coward, Researches on the fat-soluble accessory substance. Biochem. Journ. 14, 1920.

Fede, Nicolo, Sulla genesi dell'oftalmomalacia, Gion. di oculist. 6, 1925.

Findlay, G., A contribution to the aetiology of experimental keratomalacie. Brit. journ. of exp. path. 6, 1925.

Frank, A., Ueber die Folgen einseitiger Vitaminüberfütterung. Mschr. f. Kinderhk. 25, 1923.

Fuchs, Adalbert, Ueber den Einfluß ultravioletter Strahlen auf die idiopathische Hemeralopie und Keratomalacie nebst einigen Bemerkungen über Beri-Beri. Wien. Klin. Wochenschr. 40, 1927.

Funk, C., Die Vitamine. 1924.

Gonzalez, José, Die acute Nebenniereninsufficienz und die Avitaminosen. An. Soc. mex. Ophth. 7, 1928.

Gudjónsson, Xerophthalmia in rats and „periocular Reaction". Acta ophth. 8, 1930.

Hamburger, R., Ueber Keratomalacie bei Kindern. D. m. W. 41, 1923.

Hamburger, R., Beziehungen von Ernährungsstörungen des Kindesalters insbesondere Avitaminosa, zu den Augenkrankheiten. Zeitschrift f. Augenheilkunde, 74, 1931, S. 73.

Hofmeister, Fr., Biochem. Zeitschr. 128, 540, 1922.

Holm, Ejler, Beobachtungen über Xerophthalmie bei Ratten. Graefes Arch. 111, 1923.

Holm, Ejler, Bemerkungen über Xerophthalmie bei Ratten. Bibliot. f. laejer, 114, 1922.

Hsu, Kang-diang, Nutritional Keratomalacia. Report of cases. China med. journ. 41, 1927.

Jähkel, Ueber Anatomie und Mikrochemie der Bananenfrucht und ihre Reifeerscheinungen. Diss. Kiel 1909.

Jones, James, The relation of the constituents of a ration to the production of ophthalmia in rats. Journ. of biol. Chem. 75, 1, 1927.

König, J., Nahrung und Ernährung des Menschen, 1926.

Kossowicz, A., Lehrbuch der Chemie, Bakteriologie und Technologie der Nahrungs- und Genußmittel. 1914.

Lambert, Robert, Yudkin, Changes in the parocular glands accomp. the ocular lesions which result from a deficiency of Vitamin A. Journ. of exp. med. 38, 1923.

Landois, Lehrbuch der Physiologie.

Manville J., Pathol. changes ocurring in with rats raised on diets deficient in Vit. A. Arch. of internat. med. 35, 1925.

Mayerhofer, Pirquet, Lexicon der Ernährungskunde. 1923.

Meyer, Hanns, Die Westindische Banane. 1925.

Mori, Shimosuke, The patholog. anatomy of ophthalmia produced by diets containing fat-soluble A. Americ. journ. of hyg. 3, 1923.

Narog, François, Contribution à la pathologie du Xerosis conjunctival et cornéen et de la Keratomalacie. Arch. d'ophth. 45, 1, 1928.

Naróg, F., Beitrag zur Xerosis conjunctivae et corneae der Hemeralopie und Keratomalacie. Spaltlampenbild. Polska gazeta lekarska 5, 1926.

Never, H. E., Avitaminose und Verdauungsorgane. Pflügers Arch. 219, 1928; 224, 1930.

Never, Massury, Avitaminose und Verdauungsorgane. Pflügers Arch. 225.

v. Noorden-Salomon, Handbuch der Ernährungslehre. 1920.

Okamoto, T., Studies of experimental Xerophthalm. Japan med. world 5, 1925.

Osborne, The water soluble vitamin. New-York State Med. Journ. 20, 217, 1920.

Osborne, Mendel, The choice between adequate and inadequate diets as made by rats. Journ. biol. Chem. 35, 1918.

Osborne, Mendel, Feeding experiments with isolated food-substances. Publ. carn. Inst. 156.

Osborne, Mendel, Feeding experiments with fat-free food mixtures. Journ. biol. Chem. 12, 1912.

Osborne, Mendel, Maintenance experiments with isolated proteins. Journ. biol. Chem. 12, 1912.

Parson, Helen, The antiscorbutic content of certain body tissues of the rat. Journ. biol. Chem. 44, 1920.

Pollak, Otto, Ultraviolettbehandlung bei Keratomalacie. Casopis lekaru Ceskych 66, 1927.

Powers, Park Simmonds, The influence of radiant energy upon the development of Xerophthalmia in rats. Journ. of biol. Chem. 55, 1923.

Ruthardt, M., Experimentelle Untersuchungen zur Xerophthalmiefrage. Arch. f. Kinderhk. 90, 1930.

Scheunert, Arthur, Der Vitamingehalt der deutschen Nahrungsmittel. Volksernährung. Veröff. a. d. Tätigkeitsbereiche d. Reichsministeriums f. Ernährung und Landwirtschaft. Heft 8, 1930.

Simmonet, H., La question des vitamines. Bull. de la soc. de chim. biol. 5, 1923.

Stepp, W., Ueber gleichzeitige Experimentelle Erzeugung schwerer Xerophthalmie und Rachitis bei jungen Ratten. Ergebnisse d. Physiol. 24, 1925.

Stepp, W., Neuere Forschungen auf dem Gebiete des antixerophthalmischen A-Vitamins. Klin. Monatsbl. f. Augenheilk. 78, 1927.

Stepp, W., Die Vitamine. Handbuch d. norm. und path. Physiol. 5, 1927.

Stepp, György, Avitaminosen und verwandte Krankheitszustände. Encyklopaedie der klin. Medicin 1927.

Stransky, E., Klinische Beiträge zur Frage der Aetiologie der Keratomalacie. Jahrb. f. Kinderheilk. 54, 1924.

Strauß, Rohkostprobleme. Slg. Abhandl. Verdauungskrankh. 11, 1929.

Sugiura, Benedikt, The nutritive value of the banana. Journ. biol. Chem. 36, 1918; 40, 1919.

Thoenes, F., Ueber den Einfluß des Nahrungsmilieus auf die Wirkung des Vitamin D. Monatsschr. f. Kinderkrankh. 48, 1930.

Tillmanns, Lehrbuch der Lebensmittelchemie. 1927.

Voit, Kurt, Die Vitaminlehre in ihren Auswirkungen auf die praktische Medicin. Verdauungs- und Stoffwechselkrankh. 11, 6, 1930.

Weitzel, Willi, Die Vitamine der Milch und ihr Verhalten gegenüber chemischen, phys. und thermischen Eingriffen. Zeit. f. Fleisch- und Milchhygiene 40, 1930.

Wolbach, Burt, Howe, The epithelial tissues in exper. Xerophth. Proc. of the soc. f. exp. biol. a. med. 22, 1925.

Yoshimoto, Ryotsui, Beitrag zur Frage der Avitaminosen des Auges. Arch. f. Augenheilk. 99, 160—187, 1928.

Yudkin, A., A exp. Study of ophthalmia in rats on rations deficient in Vit. A. Arch. of ophth. 53, 1924.

Zeis, Friedrich, Tierexperimentelle Untersuchungen über den Vitamingehalt der Bananen als Importfrucht. Diss. Berlin.

Zilva, Drummond, Fish-liver oils and other highly potent sources of Vitamin A. Lancet 202, 1922.

Lebenslauf.

Ich, Franz Jacobsohn, bin am 27. IX. 07 zu Berlin als Sohn des Sanitätsrats Dr. Ernst Jacobsohn und seiner Ehefrau Gertrud, geb. Goldschmidt, geboren.

Ich besuchte Vorschule und Gymnasium des Friedrich-Wilhelm-Gymnasiums zu Berlin bis zum Abiturium am 3. III. 25. Dann studierte ich in Berlin Medizin und bestand am 12. VI. 27 das Physicum. Bis auf ein in Lausanne (Schweiz) verbrachtes Semester studierte ich weiter in Berlin bis zum Staatsexamen am 7. VI. 30. Die ersten vier Monate des praktischen Jahres verbrachte ich im „Krankenhause in der Gitschiner Straße", Berlin. Die übrige Zeit in der Universitäts-Augenklinik, Berlin.

Nach meiner Approbation am 17. VI. 31 blieb ich dort als Volontär und wurde am 1. XI. 31 als außerplanmäßiger Assistent angestellt.

Für die Zuteilung der Arbeit und die Beratung bei ihrer Durchführung möchte ich Herrn Professor R. Hamburger meinen besten Dank aussprechen.